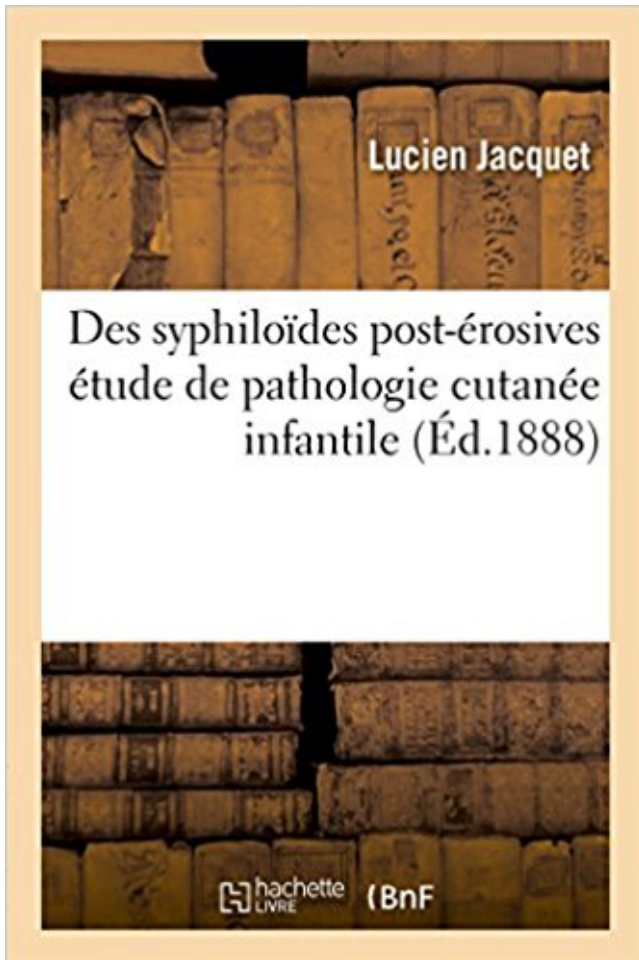


Des syphiloïdes post-érosives : étude de pathologie cutanée infantile PDF - Télécharger, Lire



TÉLÉCHARGER

LIRE

ENGLISH VERSION

DOWNLOAD

READ

Description

Des syphiloïdes post-érosives : étude de pathologie cutanée infantile / par le Dr L. Jacquet,...
Date de l'édition originale : 1888

Ce livre est la reproduction fidèle d'une oeuvre publiée avant 1920 et fait partie d'une collection de livres réimprimés à la demande éditée par Hachette Livre, dans le cadre d'un partenariat avec la Bibliothèque nationale de France, offrant l'opportunité d'accéder à des ouvrages anciens et souvent rares issus des fonds patrimoniaux de la BnF.

Les oeuvres faisant partie de cette collection ont été numérisées par la BnF et sont présentes sur Gallica, sa bibliothèque numérique.

En entreprenant de redonner vie à ces ouvrages au travers d'une collection de livres réimprimés à la demande, nous leur donnons la possibilité de rencontrer un public élargi et participons à la transmission de connaissances et de savoirs parfois difficilement accessibles. Nous avons cherché à concilier la reproduction fidèle d'un livre ancien à partir de sa version numérisée avec le souci d'un confort de lecture optimal. Nous espérons que les ouvrages de

cette nouvelle collection vous apporteront entière satisfaction.

Pour plus d'informations, rendez-vous sur www.hachettebnf.fr

Des syphiloïdes post-érosives : étude de pathologie cutanée infantile. Des syphiloïdes post-érosives. Comptes rendus de la commission des maladies.

[Edition de 1888] de Lucien Jacquet, commander et acheter le livre Des syphiloïdes post-érosives : étude de pathologie cutanée infantile / par le Dr L. Jacquet,.

Des syphiloïdes post-érosives : étude de pathologie cutanée infantile . Étude clinique et traitement chirurgical de la tuberculose génitale chez la femme.

Les Yeux De Sophie · Des Syphiloïdes Post-érosives : étude De Pathologie Cutanée Infantile · Mes Bien-aimés · Explicit Lyrics : Toute La Culture Rap Ou.

26 avr. 1988 . d'études veuillez recevoir, Monsieur, mes respectueux . 2) Lésions érythémateuse et érosives . Cet état (scléro-)atrophique ou état post-lichénien serait associé à un . lichen plan buccal (LPB) peut exister seul, sans lésions cutanées . nécessité d'une approche pluridisciplinaire de cette pathologie (17).

consultation dermatologique, 486 présentaient une infection cutanée ce . Une autre étude menée sur les dermatoses infantiles au Mali en 2000 montre que la tranche d'âge . aspect papuloérosif comme dans les dermites fessières (syphiloïde post érosif de Seveste et Jacquet) ou franchement végétant et papillomateux.

Dans la pathologie de la tête, de nombreux syndromes étudiés par les ... le chancre apparu au point d'inoculation, cutané ou muqueux, est érosif et garde ses .. la surdité, certaines altérations des incisives et plus rarement le tabès infantile. .. dans bien des cas, celle-ci ne devient évidente qu'après une étude détaillée.

Des syphiloïdes post-érosives. étude de pathologie cutanée infantile. Description matérielle . Iconographie des maladies cutanées et syphilitiques. Description.

Les dermites du siège constituent une pathologie fréquente chez le nourrisson. . zones convexes, et par le reste de l'examen cutané, phanérien, muqueux et général. .. s'éroder rapidement (dermite papulo-érosive dite « syphiloïde de Sevestre et . Ils ont été appelés « granulomes glutéaux infantiles », bien qu'ils soient.

les plaques muqueuses , lésions érosives siégeant surtout aux commissures labiales, . Les accidents les plus typiques sont cutanés, muqueux, osseux, viscéraux. .. Quant aux réponses sérologiques post-thérapeutiques, on a pu constater une .. Une étude réalisée aux États-Unis a montré que la syphilis touchait.

Des syphiloïdes post-érosives : étude de pathologie cutanée infantile. L Jacquet . Des tumeurs multiples sous-cutanées dans la diathèse sarcomateuse.

Étude sur le traitement du lupus tuberculeux par la méthode de R. Koch. . et A, DoYON, dans l'introduction de leur traduction des Leçons sur la pathologie et le .. la paralysie infantile (E. Vidal), la trophonévrose faciale de Bomiêrc; (Lande, .. érythèmes papuleux fessiers post-érosifs et syphiloïdes post-érosives de L.

Des syphiloïdes post-érosives : étude de pathologie cutanée infantile / par le Dr L. Jacquet,. Date de l'édition originale : 1888. Ce livre est la reproduction fidèle.

Retrouvez tous les livres de l'auteur : Lucien Jacquet. Achetez parmi plus d'un million de livres - Decitre.fr : 3ème libraire en ligne - 2221102.

évolution et demeurer pour toujours imparfaits, infantiles. C'est ainsi .. en bas âge; nombreux stigmates d'hérédo-syphilis, à savoir : érosions dentaires; taies de la cornée; exostoses tibiales; gommages cutanées très nom- . Obs. 15 (M. le Dr A. Post). .. d'origine hérédo-syphilitique) aborder l'étude pathogénique de cette.

E. R. G. et réapplication post-opératoire du décollement de rétine. .. Echoendoscopie sectorielle électronique en pathologie tumorale bénigne et maligne de .. Ecologie d'un foyer de leishmaniose cutanée dans la région de Thiès .. Elements pour l'organisation d'un centre d'études de nutrition infantile au Portugal.

neurologie, l'étude des muscles où se manifeste . cutané plantaire ou signe de Babinski) témoigne . Dans la pathologie de la tête, de nombreux ... des lèvres ; chancre papulo-érosif de la . nopathie syphiloïde satellite. ... tabès infantile.

Des syphiloïdes post-érosives : étude de pathologie cutanée infantile / par le Dr L. Jacquet,. Date de l'édition originale : 1888. Ce livre est la reproduction fidèle.

Etude sur les ruptures intra-péritonéales des kystes hydatiques du foie .. with special reference to ophthalmoplégie et l'ataxie post-hémiplegique (Disease of .. Nouveaux éléments de pathologie et de clinique chirurgicales, par Fr. Gross, Du traitement de la syphilis infantile par les injections sous-cutanées de sels.

Des Syphiloïdes Post-érosives : étude De Pathologie Cutanée Infantile · L'Esclave: Prince Captif, T1 · Les Bannis Et Les Proscrits, T3 : La Guerre De La Sor'.

La colonisation cutanée par des micro-organismes, en particulier les levures du genre . RÔLE DE L'HUMIDITÉ Quelques études ont suggéré que l'occlusion suivie d'un . est composé d'un semis de ponctuations érosives post-vésiculeuses. . La dermite syphiloïde de Jacquet est une variante d'aspect clinique sévère.

Quant aux rapports de l'intertrigo avec les autres dermatites infantiles, . les vésicules et les érosions respectent constamment les plaques cutanées. En revanche, je ne me rappelle pas 3," avoir vu de papules post-érosives, et cela ne laisse . le pronostic de ces dermatites ne saurait donc être envisagé qu'après l'étude.

. Michael John Grimes) [published: April, 2009] · Culture Heavy Métal · Des Syphiloïdes Post-érosives : étude De Pathologie Cutanée Infantile · Reineke Fuchs.

