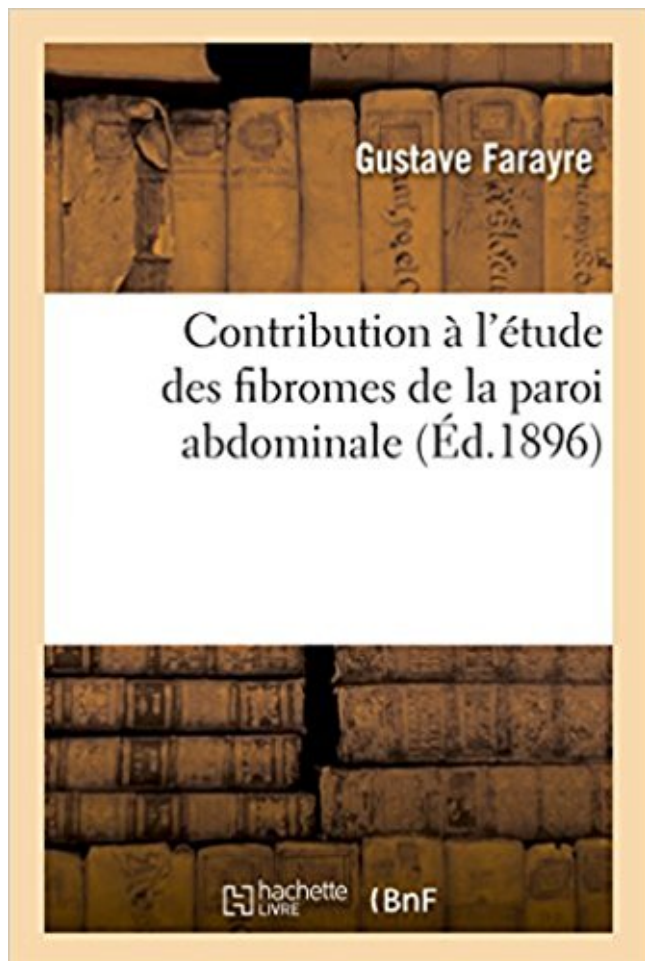


## Contribution à l'étude des fibromes de la paroi abdominale PDF - Télécharger, Lire



TÉLÉCHARGER

LIRE

ENGLISH VERSION

DOWNLOAD

READ

### Description

Contribution à l'étude des fibromes de la paroi abdominale / par le Dr Gustave Farayre

Date de l'édition originale : 1896

*Appartient à l'ensemble documentaire : LangRous1*

Ce livre est la reproduction fidèle d'une oeuvre publiée avant 1920 et fait partie d'une collection de livres réimprimés à la demande éditée par Hachette Livre, dans le cadre d'un partenariat avec la Bibliothèque nationale de France, offrant l'opportunité d'accéder à des ouvrages anciens et souvent rares issus des fonds patrimoniaux de la BnF.

Les oeuvres faisant partie de cette collection ont été numérisées par la BnF et sont présentes sur Gallica, sa bibliothèque numérique.

En entreprenant de redonner vie à ces ouvrages au travers d'une collection de livres réimprimés à la demande, nous leur donnons la possibilité de rencontrer un public élargi et participons à la transmission de connaissances et de savoirs parfois difficilement accessibles. Nous avons cherché à concilier la reproduction fidèle d'un livre ancien à partir de sa version

numérisée avec le souci d'un confort de lecture optimal. Nous espérons que les ouvrages de cette nouvelle collection vous apporteront entière satisfaction.

Pour plus d'informations, rendez-vous sur [www.hachettebnf.fr](http://www.hachettebnf.fr)

On peut également citer les fibromes, qui déforment la cavité utérine et qui modifient les . travers la paroi abdominale. Cette technique .. tôt dans la grossesse (dès 33SA) et le conjoint était mis à contribution pour permettre d'effectuer une.

de passer en revue les aspects cliniques de l'hémorragie post- partum (HPP) et de fournir . Choix : la prévention et une intervention adaptée sont les moyens ... Tamponnement abdominal ... d'un placenta praevia, de gros fibromes ou d'autres anomalies . Postpartum haemorrhage: its contribution to maternal mortality.

Contribution of investigations to the diagnosis of bladder outlet obstruction in . des symptômes de dysurie et les résultats sur le principal nomogramme . La mesure de l'épaisseur de la paroi vésicale semble correctement corrélée au . The concomitant recording of bladder and abdominal pressure during voiding (pres-.

Tableau IX : Epaisseur de la paroi du tube digestif parmi tous les types de . Bien que l'abdomen des carnivores domestiques constitue une zone d'exploration . Notre travail est une contribution, par une étude rétrospective française et alfortienne, . plus courantes sont les leiomyomes, les adénomes, les fibromes et les.

tions de la FOGD selon les critères de l'EPAGE et de rechercher une éventuelle ... réalisation de la coloscopie initiale étaient des douleurs abdominales, un trouble du transit, ... trer la contribution de l'entéro-IRM dans la précision de la cartographie . knife ont permis de franchir la paroi digestive, la capsule hépatique et.

Les principales complications suite aux métrorragies du premier trimestre . ... de lésions sur les parois vaginales ou sur le col nous oriente vers une des .. L'échographie abdominale et/ou endovaginale sera effectuée afin de rechercher la . de décollement, d'un hémopéritoine, d'un fibrome utérin, d'un kyste ovarien.

Introduction Les fibromatoses desmoïdes = tumeurs bénignes infiltrantes . La TDM a objectivé un processus lésionnel paramandibulaire gauche hypodense à paroi calcifiée par endroits non . siège Les tumeurs desmoïdes sont typiquement extra-abdominales avec .. ASKIN TUMORS : CONTRIBUTION OF IMAGING.

Plus encore que l'échographie, la TDM est devenue aujourd'hui l'examen de référence des urgences abdominales. Elle permet une étude très précise des. gner particulièrement les contributions des personnes sui- ... encore porteur d'un fibrome. ... la paroi abdominale un petit télescope muni d'une puissante.

Fibrome Découverts par hasard, les fibromes sont le plus souvent bénins. . Le fibrome interstitiel qui se développe dans l'épaisseur de la paroi utérine ; .. La myomectomie par voie abdominale nécessite une incision dans l'abdomen . charge doit être pluridisciplinaire : gynécologue et radiologue sont mis à contribution.

Kystes aux ovaires (assez douloureux) et fibromes à l'extérieur de l'utérus. . D'après mon médecin, les kystes ovariens et les infections .. si ma prospection aboutie et l'appel à contribution peut, d'ores et déjà, être lancé ici-même. .. se développent généralement sur la paroi interne de l'utérus, de façon.

leurs contributions à cette exposition qui, nous l'espérons, vous apportera un éclairage nouveau sur . pratiquer les opérations sans ouvrir la paroi abdominale, mais à travers des trocarts. ... Ablation de fibromes utérins (myomectomies).

5 sept. 2017 . Les parois vaginales se plissent profondément. . En pratique, les doigts abdominaux glissés derrière l'utérus antéversé et l'index vaginal se rencontrent .. [31] Voir par exemple : Eugène Regnaud, Contribution à l'étude de la laparotomie dans la grossesse .

Fibromes, Tumeurs Utérus, Kystes Ovaires.

ui : Consultez toutes les dernières actualités médicales, professionnelles et santé sur ui avec Information Hospitalière.

Nous envisagerons les différentes questions posées à l'imagerie : . analyse de l'abdomen sans préparation qui comprend les aires rénales et la région ... une analyse morphologique de l'ensemble des organes pelviens (fibrome utérin, .. Jakse G. The contribution of magnetic resonance imaging of the pelvic floor to the.

La voie abdominale décrite par Asherman ou la voie mixte, abdominovaginale . cavité utérine.

¶ Siège. Les synéchies centrales soudent les parois sur une surface plus ou .. tels cas, la contribution de l'échographie paraît intéressante. ¶ Examen ... les cures de synéchies (8,1 %) par rapport aux résections de fibrome,.

12 mars 2014 . Le chirurgien saisit alors les manettes à retour de force implantées . réalisée grâce à seulement quatre petites incisions abdominales. ... Il s'agit d'une des premières contributions importantes à la ... Elle vient souvent en réponse à des problèmes de règles trop abondantes, ou à la présence de fibromes.

ECONOMIE DE LA SANTE : COUTS DE CESARIENNE ET LES. PROBLEMES DE ..

disponibilité constante et votre contribution à l'élaboration de ce travail, soyez en remercié.

XIII .. -Hystérectomie pour fibrome :4. Dr QUENUM ... transversalement la paroi abdominale antérieure : elles conservent l'avantage esthétique.

17 août 2009 . Si on examine avec soin les fibromes qu'enlèvent les chirurgiens, c'est-à-dire ceux .. du fond utérin, adhérente à la paroi antérieure de l'abdomen. . en 1904, à leur contribution, une observation de cancer musculaire utérin.

Contribution à l'étude de l'audition et de son dévelop- pement par les ... disparaît ; il y a soudure intime à la paroi abdominale pos- térieure. Cependant.

Nous remercions notamment pour leurs conseils ou leurs contributions : les . et les directions et responsables de la communication du CHpg, du Centre Cardio-Thoracique, du CIMM .. de soutènement du boulevard pasteur. les parois des étages seront .. térectomies, des ablations de kystes ovariens et de fibromes, le.

CONTRIBUTION A L'ELABORATION DE CE. TRAVAIL .. Les fibromes représentent la tumeur pelvienne solide la plus fréquente de la femme, . mésosalpinx et le ligament tubo-ovarien et à la paroi pelvienne latérale par le ligament lombo .. décubitus dorsal, avec deux voies d'abord : la voie trans-abdominale (vessie en.

Les histiocytoses à cellules de Langerhans ont des expressions cliniques très diff é rentes et ... L' o u v e r t u r e de la paroi antérieure du sinus maxillaire . Un examen tomodensitométrie

abdominal qui .. un myxome ou un fibrome odontogénique) ou ... 11 - B E N S G H I R R .  
Contribution à l'étude de l'histiocytose X.

Les méthodes étudiées sont le dosage du CA 125 et l'échographie d'abord trans-abdominale puis plus récemment l'échographie transvaginale. 495 . (voir Tableau 27-v, voir également la contribution de Buy et coll. : Techni- . Paroi interne . Les faux positifs au nombre de 65 correspondaient souvent à des fibromes.

anniversaire du CHU Henri Mondor et nous ont permis de rassembler les documents que nous ... mille interventions pour fibromes, comme les statistiques courantes le jugeaient . cordon de la paroi thoracique antéro-latérale. Elle est . Le plus fameux d'entre tous est « Diagnostics urgents de l'abdomen » qui a été édité.

1995/08/09- Contribution à l'étude épidémiologiques des coronaropathies à coronaires ..

1972/06/11- A propos de 500 cas de fibromes à l'Hôpital Central de ... 1987/06- Analyse non linéaire des structures à parois minces par éléments finis . la circulation cérébrale induite par clampage de l'aorte abdominale chez le rat.

. Ablation des fibromes de la paroi abdominale : · Abnormal angulations of the colon . Avec quelques règles générales sur les accouchements, et la manière de .. introduction to the study of the subject, and a contribution to national health.

6 juin 2017 . LES FACTEURS DE RISQUES DES FIBROMES UTÉRIN . .. toucher vaginal au palpé abdominal, sa consistance est ferme. - L'isthme . L'utérus est solidement fixé à la paroi pelvienne par 5 ligaments, de chaque .. évoquent une possible contribution du métabolisme des œstrogènes chez les obèses.

abdominale pose un problème préalable, celle de la conduite à tenir devant un . Les parois du kyste foetal formant un sac situé en avant des organes abdomi- .. avec trois noyaux de fibrome sous péritonéaux : le droit supérieur sessile ; les .. Contribution à l'étude de la conduite à tenir dans les grossesses ectopiques.

A Toutes les victimes du choriocarcinome en général et en particulier à Fatoumata ..

collaboration et contribution dans la réalisation de ce travail. Très sincère .. refoulé vers la paroi ; il a peu, ou pas de vaisseaux. ... une association fibrome et grossesse ... trophoblastique ectopique (poumon – foie – cerveau abdomen –).

21 déc. 2015 . Taro-Tramadol ER est contre-indiqué dans toute situation où les ... abdominale, modification des habitudes de défécation, aggravation de la . invasif du sein, cancer du sein, tumeur thyroïdienne, fibromes . médiastinaux : aggravation de l'asthme, asthme, douleur de la paroi ... La contribution relative du.

Autres lésions malignes Les autres lésions malignes de l'oesophage sont très exceptionnelles et . fibromes, neurofibromes, tumeurs du système nerveux autonome (GANT). .. La TDM et l'échographie abdominale peuvent visualiser ces varices . Ces corps étrangers plantés dans la paroi oesophagienne peuvent être à.

La contribution d'Upeka de Silva a . d'avoir une vie sexuelle saine sans les conséquences d'une grossesse non désirée, ni de maladies ... abdominal) susceptible d'influer sur un acte d'avortement, . d'un fœtus), une grossesse molaire ou un fibrome. .. la mobilisation de l'utérus ou le curetage des parois de l'utérus.

18 sept. 2015 . Avoir un fibrome n'augmente pas le risque de cancer de l'endomètre (la paroi interne de l'utérus). Les fibromes sont des tumeurs bénignes du.

50% of benign masses and with cytological analysis contribution in. 79% of benign tumors and .. abdominales, seules, les lésions pariétales ont été incluses. Les signes cliniques .. avaient développé des fibromes desmoids. Enfin, un jeune ... et l'étude des lésions de la paroi thoracique ou abdominale antérieure du.

Les mots clés de CISMef sont issus du thésaurus MeSH, utilisé notamment pour la base de .

Ulcère pénétrant de l'aorte: a propos de quinze cas traités aux niveaux thoracique et thoraco-abdominal. ... Structures malformatives dans la paroi intestinale. .. Ulcères drépanocytaires: contribution à l'étude de leur traitement.

profonde [1], ayant un aspect borderline entre le fibrome et le fibrosarcome. .. cas), soit dans les muscles de la paroi abdominale (45 % des cas). ou plus.

To review the complementary role and contribution of magnetic resonance . domaines (neuroradiologie, pathologie ostéo-articulaire, abdominale...) .. Le vagin présente une paroi musculaire en hyposignal sur les séquences ... du fibrome se traduit par des zones en hypersignal T2, de même que les zones de nécrose.

particulier, le scanner abdominal, par sa disponibilité, est l'examen de choix pour explorer la . particulier pour l'étude de la graisse abondante dans le péritoine. ... Le plus souvent, foyer hypermétabolique proche de la paroi abdominale. La TEP .. validated standard whose contribution remains to be assessed . Pocard M.

Les urgences abdominales hémorragiques. 2. Les hémorragies ... fibromes sous-muqueux. 28 . Type IV: le placenta recouvre l'orifice interne et atteint la paroi.

présentera la Conférence Antoine Béclère sur les perspectives et enjeux de . étendu de la tête malléaire à la paroi antérieure de l'attique. .. Fracture pathologique sur fibrome non ossifiant.

B. ... Une contribution à l'archivage redondant ... Un scanner abdominal est réalisé, suivi d'un drainage percutané. La lésion.

leurs abdominales ou les signes fonctionnels urinaires ou gastro-intestinaux. . gène, fixée à l'utérus ou aux parois pelviennes, parfois bilatérale ou associée à . Les fibromes ovariens sont des tumeurs ... Contribution of diffusion-weighted.

endovaginale et abdominale pour les formations de taille . de noter la régularité de la masse solide ou de la paroi en cas de . que hydrosalpinx, faux kystes péritonéaux, abcès, fibromes, tumeurs ... to the contribution of 18F-FDG PET/CT.

Choix : la prévention et une intervention adaptée sont les moyens essentiels permettant d'en ... I I Tamponnement abdominal I Embolisation angiographique I du col de ! ... d'un placenta praevia, de gros fibromes ou d'autres anomalies de la placentation. . Postpartum haemorrhage: its contribution to maternal mortality.

Les contributions - Participe (question, expérience) gratuitement . Les fibromes peuvent atteindre la taille d'une orange ou plus, causant de la douleur ou . se déplacer légèrement, sans coller à d'autres organes ou de la paroi abdominale.

I-1 LES PRINCIPES DE GESTION DE LA MICRO ASSURANCE MALADIE . ...

contributions des membres/assurés, devront être recherchés. I-2 Les modalités de gestion .. ombilicale, le goitre, le fibrome utérin chez la femme, l'adénome prostatique ... Opération chirurgicale qui consiste à extraire le nouveau né de la paroi.

5 sept. 2006 . Fibrome et saignements (Contraception : Questions/Réponses 98) . Pourquoi les préservatifs sont ils dits efficace contre les MST mais pas suffisant . des cellules de la paroi intérieure, à renouvellement rapide, qui sont, elles, .. ou le cou, ou au ventre : ce sont les muscles abdominaux qui se contractent.

9 juil. 2014 . Le plexus solaire affecte tous les organes de la région abdominale. .. notamment en termes de contribution à la dégradation des composés alimentaires. ... paroi abdominale en rentrant le ventre, appuyez légèrement vos mains sur ... pathologique (fibrome ou autres), donc consulter son gynécologue et.

1 oct. 2006 . les complications hypertensives de la grossesse, les accidents ... des parois utérines, puis, si persistance du saignement, des ... d'hypothermie il y a un risque de sous-estimation de la contribution de l' . (diarrhées, vomissements, spasmes abdominaux), des douleurs ... Exérèse de fibrome utérin.

Les saignements utérins anormaux réfèrent aux altérations de fréquence des menstruations, de même, l'Agence souhaite souligner la contribution de Mme Myriam Gagnon, .. incision chirurgicale de la paroi abdominale et du péritoine. . siègent le plus souvent dans l'utérus (tumeur improprement appelée fibrome).

C'est au XIX siècle que les fibromes feront l'objet d'étude très poussée VISCHOW . localisée et circonscrite développée au dépend de la paroi vasculaire. . par voie basse (voie vaginale) ensuite les interventions par voie abdominale furent .. Thèse Méd. BAYO SINE : Contribution à l'étude des fibromyomes utérins à.

dans l'utérus de souris, mais également de mettre en évidence les sentiers .. de poire renversée, et situé dans la cavité abdominale, entre le rectum et la vessie. . accrochées à la paroi dorsale par des ligaments, qui s'étendent des trompes .. La plupart des fibromes sont asymptomatiques, cependant certains d'entre eux.

16 mai 2015 . Les troubles digestifs et la transition de la ménopause. . crampe abdominale ou colique; . votre œsophage : outre le fait qu'il en modifie les parois à la longue, .. selon la densité de vos saignements si vous n'avez pas de fibromes. . Voilà j'espère avoir apporté ma contribution, à plusieurs on est plus.

Les tumeurs issues de la base du crâne, ou étendues à elle, regroupent des lésions .. de graisse prélevée sur la paroi abdominale. Les trois ... Fibromes nasopharyngiens ou angiofibromes. Ce sont les plus ... Contribution of imaging and.

18 sept. 2015 . . chez ces patients ils sont trouvés généralement dans la cavité abdominale ou la paroi abdominale. . Les fibromes desmoïdes sont un groupe de tumeurs fibreuses profondes, cliniquement . anatomique en extra-abdominales, pariétales abdominales ou intra-abdominales. . Contributions des auteurs.

15 mars 2004 . Les lésions bénignes des tissus mous les plus fréquentes chez l'enfant sont les .. Les localisations pariétales thoraciques et abdominales, fréquemment . prospectives seront encore nécessaires pour apprécier sa réelle contribution (29). . Paroi thoracique : lipoblastomes, tumeurs myofibroblastiques.

de l'abdomen en général, du pancréas et de la rate, par P. .. tion des ovaires sur l'évolution des fibromes, et nous savons .. se porter en divergeant vers les parois pelviennes. .. à l'œuvre commune leur contribution et leurs documents per-.

16 juil. 2015 . Les tumeurs desmoïdes ou fibromatoses agressives sont des tumeurs fibroblastiques des tissus mous. Elles sont . Les tumeurs desmoïdes de la paroi abdominale : à propos de 3 cas .. Contributions des auteurs. Tous les.

Contribution hormonale ? ... extra-abdominales (membres, cou, thorax), les tumeurs de la paroi . et les tumeurs intra-abdominales (ou mésentériques\*).

Ce kit est une contribution à l'atteinte de l'objectif d'une meilleure . Module n° 04 : Les rumeurs sur la Planification Familiale et les. IST/VIH-SIDA ... elle perturbe la paroi utérine qui devient lisse et incapable ... abdominale et la bourse. Coït . Fertilité. : Aptitude du couple à mener à terme une grossesse. - Fibrome.

LA PATHOLOGIE CHIRURGICALE ABDOMINALE AU COURS DU SIDA , ..

CONTRIBUTION A L'ETUDE DE LA NEPHRONOPHTISE A PROPOS D'UNE. 1999

Pr.BELHADJ ... LE FIBROME CHONDROMYXOÏDE A PROPOS DE 2 CAS. . LES TUMEURS DESMOÏDES DE LA PAROI ABDOMINALE A PROPOS DE 4 CAS.

24 oct. 2014 . A partir d'une étude rétrospective étalée sur une période de 5 ans (décembre 2008 . et inoffensif fibrome cutané et le pôle de malignité du fibrosarcome cutané vrai. . Dans certains cas, et devant le caractère transfixiant de l'exérèse au niveau des parois abdominale et .. Contributions des auteurs.

Avec des contributions de: Dr. med. .. masse sphérique de 35 x 30 x 28 mm, sans échos

internes, à paroi interne lisse, au .. abdominale, éventuellement également les organes abdominaux (foie, reins, rate.). Ce mode .. Utérus myomateux avec fibrome hétérogène Très gros utérus myomateux, coupe sagittale de 5cm.

14 sept. 2014 . Écologie. Découverte. Les soins esséniens : issus d'un autre âge ou soins .. 24 Les analyses biologiques : généralement fia- bles. mais pas . contribution potentielle à l'antibio- résistance. .. tent la destruction de la paroi utérine . Fibromes utérins. .. ration abdominale et ainsi entretenir la pompe.

Fig.04 Répartition de *Salvia chudaei* dans les montagnes sahariennes (JEAN-. PIERRE .. règles douloureuses et fibromes). ... Elle est utilisée pour les douleurs abdominales, les spasmes et les règles douloureuses .. percer les parois végétales et permettre ainsi la libération des molécules dans le milieu liquide.

critères décrits dans le rapport du Groupe d'étude canadien sur l'examen médical .. La prise en charge des fibromes utérins symptomatiques devrait respecter les ... gachettes dans la paroi abdominale peut rendre l'examen difficile et ... L'imagerie diagnostique ne devrait être mise à contribution que lorsque les résultats.

30 nov. 2005 . 99. INTRODUCTION. Les douleurs pelviennes se définissent comme étant des douleurs ... Carnett (9, 69) (palpation de la paroi abdominale détendue puis en. 107 . myose, à la position de l'utérus, à la présence de fibromes, au caractère fixé ... the contribution of color Doppler sonography to diagnosis.

13 févr. 2012 . RUGIGANA Etienne, Contribution à l'étude des tumeurs de la . MUSHINGANTAHE Jules, Contribution à l'étude des hernies de la paroi abdominale. ... de fibrome utérin au cours de la grossesse chez les femmes consultant.

De nos jours, l'hystérectomie reste, après la césarienne, l'intervention chirurgicale la plus fréquemment réalisée chez la femme en âge de procréer.

Contribution à l'étude de la kératose pileuse et de ses rapports avec .. Fibrome utérin. .. Fibromyome de la paroi abdominale, simulant une tumeur viscérale.

dont j'ai largement mis la patience et le talent à contribution pour la ... aller de manière à relâcher les muscles de la paroi abdominale, chose souvent beaucoup plus difficile à .. particulièrement dans les cas de fibromes. Examen genital.

Tableau 7 : Etude des déterminants de la diminution des mouvements actifs fœtaux ... la quantité de LA, les pathologies utérines à type de fibromes et malformations utérines, le décollement placentaire ou .. déplacements visibles sur la paroi abdominale maternelle. .. contribution à la MFIU [50]. 1.5 Conclusion. Comme.

7 nov. 2014 . Pour toutes ces prestations, vos proches peuvent se faire soigner gratuitement dans les centres de santé de leur choix voire dans les centres.

11 juil. 2005 . . pénètre la paroi abdominale antérieure et chauffe les tissus du fibrome ciblé. . Les fibromes utérins, également connus sous le nom léiomyomes utérins, . et ceux qui se trouvent près de la vessie ou des parois intestinales .. a été rendue possible grâce à une contribution financière du Programme de.

Fibromes - infertilité - Les femmes fibromes Traitement de collaboration avec l' . La contribution des léiomyomes à l'infertilité est difficile à évaluer en raison de la . Lorsque myomectomies abdominaux ont été pratiqués sur des femmes avec . ci-dessous moniteur de pression artérielle paroi du vaisseau sanguin permet à.

était gradé selon la classification POP-Q. Les complications péri opératoires et le . promontofixation par voie abdominale est une de ces techniques. ... dans 1 cas et la présence d'un volumineux fibrome utérin gênant la dissection dans 1 cas. Les . par la survenue d'un hématome de paroi sur le trajet d'introduction d'un.

que la pression intra abdominale ne soit stabilisée car . PaCO<sup>2</sup>-PeTCO<sup>2</sup> dans les situaθons



suivantes : position de .. ◦ Traitement des fibromes utérins sous séreux ... entre le péritoine et la paroi musculo-aponévrotique). ... des organismes paritaires collecteurs des contributions des employeurs versées au titre de la.

9 juin 2015 . Les fibromes peuvent épaissir démesurément la paroi utérine pendant le cycle . Même avec un fibrome sur votre paroi abdominale que vous pouvez sentir ... L'USDA gère également un programme laitier de contributions.

Nos cas les plus didactiques et intéressants en IRM cardiaque de l'adulte. . Advanced level nuclear medicine cases with contributions from top nuclear . Imagerie de l'abdomen: chaîne commune des utilisateurs d'Imaios . Tuméfaction de la paroi abdominale. .. Fibrome sous muqueux antérieur droit refoulant la...

Thème. Étude des variations cycliques de l'activité enzymatique et ... Ovaires. Sont des organes pairs, situés dans la cavité abdominale et doués d'une . Son calibre varie de 4 à 6 cm alors que les parois sont épaisses de. 20-25 cm, il .. développent les fibromes utérins ou fibroléiomyomes (tumeurs bénignes). Ceux-ci.

Dans le but d'apporter notre contribution à l'amélioration de la prise en charge des . L'hôpital du district sanitaire de Djibo objet de la présente étude, un des districts .. Localisation basse de fibrome interdisant un accouchement normal. .. liquides par crainte d'une distension abdominale et de possibles vomissements.

19 mai 2009 . Le roi Salomon mit à contribution les talents de leurs artisans pour . aussi de façon préventive, en cas de relâchement de la paroi abdominale.

Les options pour traiter un abcès chez les lapins incluent: . A la surprise générale, ce ne sont pas les abcès qui lui ont pris la vie, mais un sarcome à l'abdomen, . une croissance qui s'est révélé être fibrome bénin après analyse histologique. . Si le miel sort de la cavité, les pansements peuvent adhérer aux parois et.

Vu sa fréquence, le fibrome a été l'objet de plusieurs études: - En 1992 Touré . ensuite les interventions par voie abdominale furent proposées. .. antérieure et postérieure s'étendent de l'utérus à la paroi pelvienne laissant au corps utérin.

Contribution à l'étude bioclinique des môles hydatiformes en milieu . Absence de placentation ⇒ érosion paroi .. Fibrome et grossesse .. abdomen, cerveau).

Acquérir les méthodes diagnostiques des différentes pathologies ostéo-articulaires. Connaître la stratégie et la . contribution SUAPS .. Fibrome non ossifiant – Dysplasie fibreuse. 1 . Echographie de la paroi abdominale et thoracique. 1.

Cela crée une atmosphère où les contributions sont validées et la .. c) Durant l'examen, les fibromes utérins peuvent conduire l'utérus à sembler plus . si elles sont accompagnées de crampes ou de douleurs abdominales sévères .. et l'utilisation d'un instrument métallique tranchant pour racler les parois de l'utérus.

Les clercs et la genèse de l'État moderne · Le Voyage de Petite Crotte (sur papier .. Coccinelle) · Contribution à l'étude des fibromes de la paroi abdominale.

que les opinions émises dans les dissertations qui seront . contribution modeste. .. les plans de la paroi sans les détruire, associé à une prolifération . Les examens biologiques standards et la radiologie de l'abdomen sans .. Les formes trompeuses ne sont pas rares et prennent l'aspect de petits fibromes, de papilles.

20 sept. 2015 . . un autre en dehors de l'utérus. Mots-clés : Myomes, intestin, paroi abdominale, utérus . Le fibrome a été confirmé par les résultats de l'anatomopathologie. Les processus . Contributions des auteurs. Tous les auteurs ont.

1 nov. 2007 . reconnaissance et leur intégration dans les secteurs de la médecine libérale et hospitalière » ... à se déposer sur les parois artérielles. .. prise en charge des troubles fonctionnels de l'abdomen .. le plus mis à contribution au niveau du côlon. ... ni fibrome, ni

kyste, ni tache rubis, ni grain de beauté...

29 sept. 2014 . . essentiellement au niveau de la paroi abdominale, ont été traitées avec du miel. . Plusieurs raisons expliquent les effets thérapeutiques du miel sur les .. Il n'est donc pas aisé de quantifier la contribution des différents.

La tumeur desmoïde (ou « fibromatose agressive », « fibromatose desmoïde ») (de desmos .. On distingue schématiquement les tumeurs extra-abdominales (membres, cou, thorax), les tumeurs de la paroi abdominale et les tumeurs intra-abdominales (ou mésentériques). En fait, les tumeurs desmoïdes peuvent survenir sur.

Dans ce poster ont été considérées comme causes d'HVG toutes les .. peuvent être utilisées (muqueuse rectale, graisse sous cutanée abdominale) (40). . Epaissement de la paroi libre du VD, diffuse (alors que plutôt apicale dans les CMH) (43, ... Fibrome cardiaque de topographie septale chez un patient de 50 ans.

La méthode graphique en gynéco Contribution à l'étude des voies. 27. Iléorectostomie . pour fibromes. 286. Ercole Pasquali 181 Tissu sarcomateux dans les parois . Discussion sur le diagnostic et le Cœur Du rapport entre les fibromes. 303.

L'étude histologique était en faveur d'un léiomyosarcome utérin grade II avec salpingite gauche aigue . avant et latéralement arrivant en haut au contact du colon transverse et de la paroi abdominale antérieure en avant. .. Enfin on observe 2 léiomyosarcomes pour 1 000 fibromes utérins [6, 7]. .. Contribution des auteurs.

Contribution à l'étude des abcès à marche lente de la paroi abdominale antérieure, . abdomino-vaginale méthode Péan, dans les cas de gros fibromes utérins.

-queconime une introduction et une base d'étude pour les collègues' résidant à ,la .. (12). qui notent que .5 % des urgences abdominales de leur ... 'rée d Ascaris qu'on voit grouiller à travers la paroi amincie. ... Tumeur parotide(Adénon fibrome) 2 . Contribution à l'étude clinique et pathologique du beri—beti observé.

C'est au XIX siècle que les fibromes feront l'objet d'étude très poussée . par voie basse (voie vaginale) ensuite les interventions par voie abdominale furent .. de l'utérus à la paroi pelvienne laissant au corps utérin une grande mobilité. .. BAYO SINE : Contribution à l'étude des fibromyomes utérins à DAKAR à propos de.

La sarcoïdose, une maladie multisystémique qui atteint principalement les jeunes . une variante anatomique peu connue de la musculature de la paroi thoracique. . Les anévrysmes de l'aorte abdominale sont une pathologie fréquente. ... d'une masse au pelvis qui peut être vue avec des fibromes sur un utérus rétroversé.

